

Epatocarcinoma: Diagnosi clinica del suo Reale Rischio Congenito, dipendente dal Terreno Oncologico, e cura con la Terapia Quantistica Mitocondriale Ristrutturante. Il segno di David Testerini.

By Sergio Stagnaro

Il Terreno Oncologico rappresenta la *conditio sine qua non* dell'oncogenesi (1-12). Unica eccezione è il Glioblastoma, che può insorgere anche in soggetti negativi per il Terreno Oncologico ma ovviamente positivi per il Reale Rischio Congenito di tumore cerebrale, secondario all'eteroplasmia mitocondriale, come illustrato in precedenti articoli (13-15).

Come tutti i Reali Rischi Congeniti (RRC), anche il RRC di epatocarcinoma (HCC) è caratterizzato dal rimodellamento microcircolatorio, dove i Dispositivi di Blocco Endoarteriolari sono di tipo a), a sede dove originerà il cancro (2-5, 9-11). L'intensa acidosi istamica che ne deriva favorisce la diagnosi clinica, come scritto più avanti. Ipertensione capillaro-venulare, danno endoteliale, passaggio di siero e di leucociti e monociti circolanti nello spazio sub-endoteliale provocano la locale *Low Grade Chronic Inflammation*, fondamento di segni semeiotico-biofisici-quantistici caratteristici del RRC oncologico (2, 4, 9, 12).

L'*Iter* Diagnostico inizia con l'accertamento del Terreno Oncologico (TO) mediante il Segno di Rinaldi (3), la valutazione dei parametri del Riflesso SST-RH- Gastrico Aspecifico (9, 11) (Fig. 1), ricercati anche con prove da sforzo in caso di risultato normale per escludere i falsi negativi, che ammontano al 10% circa.

Il Segno di Spattini è utile nella diagnosi di TO, permettendo, se positivo, di escludere i falsi-negativi.

La valutazione del Terreno Oncologico mediante la Microangiologia Clinica, raffinata e affidabile, richiede una eccellente conoscenza della SBQ (17).

In presenza dei TO, la Manovra di Terziani consente al Medico di riconoscere la presenza di RRC sia aspecifico sia oncologico (18).

A questo punto dell'esame obiettivo, il Medico localizza il RRC di cancro nell'apparato digerente mediante il Segno di Stagnaro (19).

Per accertare il RRC di epatocarcinoma si esegue la pressione manuale intensa (1.000 dyne /cm²) applicata sopra la proiezione cutanea del fegato.

Nel sano, *simultaneamente* non compare il Riflesso Gastrico Aspecifico, che si osserva dopo 16 sec.: pre-condizionamento (20-22).

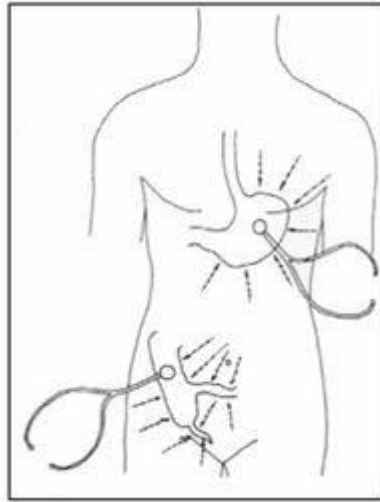


Fig 1

Al contrario, in presenza di lesione epatica tumorale, primitiva o secondaria, *simultaneamente* appare il Riflesso G.A., subito seguito da Contrazione Gastrica tonica intensa: segno di Testerini.

I valori parametrici di questi segni sono correlati alla gravità della patologia sottostante.

La diagnosi differenziale tra cancro primitivo e secondario è posta in base alla presenza o meno di tumori maligni in altri sistemi biologici addominali.

* Dedicato al dottor David Testerini, di Arezzo, mio eccellente Discepolo.

Bibliografia

1. Caramel, S., and Stagnaro, S. (2011). Quantum biophysical semeiotics and mit-Genome's fractal dimension. *J. Quantum Biophys. Semeiot.* 1, 1–17.
2. Stagnaro, S. (2009). *Reale Rischio Semeiotico Biofisico. I Dispositivi Endoarteriolari di Blocco Neoformati, Patologici, Tipo I, Sottotipo a) Oncologico, e b) Aspecifico.* Roma: Ediz. Travel Factory.
3. Stagnaro, S. (2011a). “Rinaldi's sign in bedside diagnosing Di Bella's Oncological Terrain and overt cancer solid and liquid,” in *Proceedings of the 2nd Meeting of International Society of Quantum Biophysical Semeiotics* (Siena), May 29–30.
4. Stagnaro, S. (2011b). The role of glycocalyx in QBS diagnosis of Di Bella's Oncological Terrain. *J. Quantum Biophys. Semeiot.* Available online at: http://www.sisbq.org/uploads/5/6/8/7/5687930/oncological_glycocalyx2011.pdf
5. Stagnaro, S., and Caramel, S. (2012). Vascular calcification and Inherited Real Risk of lithiasis. *Front. Endocrinol.* 3:119. doi: 10.3389/fendo.2012.00119 [MEDLINE].
6. Stagnaro, S., and Caramel, S. (2013a). Inherited Real Risk of Type 2 Diabetes Mellitus: bedside diagnosis, pathophysiology and primary prevention. *Front. Endocrinol.* 4:17. doi: 10.3389/fendo.2013.00017
7. **Sergio Stagnaro and Simone Caramel.** The Inherited Real Risk of Coronary Artery Disease, Nature PG., *EJCN, European Journal Clinical Nutrition*, Nature PG., <http://www.nature.com/ejcn/journal/v67/n6/full/ejcn201337a.html> [MEDLINE]

8. Stagnaro, S., and Caramel, S. (2013c). The role of modified mediterranean diet and quantum therapy in oncological primary prevention. *Curr. Nutr. Food Sci.* doi: 10.2174/1573401311309010011
9. Stagnaro, S., and Stagnaro-Neri, M. (2004a). *Introduzione alla Semeiotica Biofisica. Il Terreno oncologico*. Roma: Travel Factory S.R.L.
10. Stagnaro, S., and Stagnaro-Neri, M. (2004b). *Le Costituzioni Semeiotico Biofisiche. Strumento clinico fondamentale per la prevenzione primaria e la definizione della Single Patient Based Medicine*. Rome: Travel Factory.
11. Stagnaro-Neri, M., and Stagnaro, S. (1995). Cancro della mammella: prevenzione primaria e diagnosi precoce con la percussione ascoltata. *Gazz. Med. It. – Arch. Sc. Med.* 152, 447.

12. Sergio Stagnaro and Simone Caramel. BRCA-1 and BRCA-2 mutation bedside detection and breast cancer clinical primary prevention. *Front. Genet.* | doi: 10.3389/fgene.2013.00039. http://www.frontiersin.org/Cancer_Genetics/10.3389/fgene.2013.00039/full [MEDLINE]
13. Sergio Stagnaro. Glioblastoma: Diagnosi Semeiotico-Biofisico-Quantistica a iniziare dal suo Reale Rischio Congenito. Giugno 14, 2017, <https://dabpensiero.wordpress.com/2017/06/14/glioblastoma-diagnosi-semeiotico-biofisico-quantistica-a-iniziare-dal-suo-reale-rischio-congenito/>
14. Marco Marchionni, Simone Caramel, Sergio Stagnaro. Glioblastoma: Prevenzione Pre-Primaria e Primaria con la Semeiotica Biofisica Quantistica. <http://www.sisbq.org/uploads/5/6/8/7/5687930/rccglioblastoma.pdf>
- 15 Sergio Stagnaro. Segno di Paolo nella diagnosi semeiotico-biofisico-quantistica di Glioblastoma a partire dal Reale Rischio Congenito. http://www.sisbq.org/uploads/5/6/8/7/5687930/segnodipaolo_aggiornato.pdf
- 16 Sergio Stagnaro. Il Segno di Spattini Svolge un Ruolo Centrale nella Diagnostica Semeiotico-Biofisico-Quantistica. <http://www.sisbq.org/uploads/5/6/8/7/5687930/ilsegnodispattini.pdf>; <https://dabpensiero.wordpress.com/2019/04/22/il-segno-di-spattini-svolge-un-ruolo-centrale-nella-diagnostica-semeiotico-biofisico-quantistica/>
- 17 Sergio Stagnaro - Marina Neri Stagnaro. Microangiologia Clinica. A cura di Simone Caramel. e-book, www.sisbq.org, <http://www.sisbq.org/uploads/5/6/8/7/5687930/microangiologiaclinicاسبq2016.pdf>
18. Sergio Stagnaro. Terziani's Maneuvre in early recognizing cancer from its first stage, Inherited Real Risk. www.sisbq.org, <http://www.sisbq.org/uploads/5/6/8/7/5687930/terzianimaneuvre.pdf>
19. Sergio Stagnaro. Stagnaro's *Sign in detecting every gastrointestinal Disorder, even initial or symptomless. *Journal of Quantum Biophysical Semeiotics*. 28 July, 2011. <http://www.sisbq.org/uploads/5/6/8/7/5687930/stagnarosign.pdf>
20. Stagnaro-Neri M., Stagnaro S., Deterministic Chaos, Preconditioning and Myocardial Oxygenation evaluated clinically with the aid of Biophysical Semeiotics in the Diagnosis of ischaemic Heart Disease even silent. *Acta Med. Medit.* 13, 109, 1997.
21. Stagnaro Sergio. Role of Coronary Endoarterial Blocking Devices in Myocardial Preconditioning - c007i. *Lecture*, V Virtual International Congress of Cardiology. <http://www.fac.org.ar/qcvc/llave/c007i/stagnaros.php>
22. Stagnaro Sergio. CAD Inherited Real Risk, Based on Newborn-Pathological, Type I, Subtype B, Aspecific, Coronary Endoarteriolar Blocking Devices. Diagnostic Role of Myocardial Oxygenation and Biophysical-Semeiotic Preconditioning. www.athero.org, 29 April, 2009 <http://www.athero.org/commentaries/comm907.asp>